

SANATORIO  
MADRAZO

ANUNCIOS

TARIFA GENERAL

# BOLETIN

DE

# CIRUGÍA

Publicado bajo la colaboración de los Doctores

E. D. Madrazo.

Vicente Quintana.

José Teresa.

Juan Herrera.

Joaquín Santiuste.

Agustín Camison.

Mariano Morales.

Manuel Pelayo.

## SUMARIO

### Trabajos originales

JOSÉ TERESA BEDERA, **Fistulas estercoráceas consecutivas á hernias estranguladas.**—JUAN HERRERA ORIA, **El 606.**—JOAQUÍN SANTIUSTE, **Fibro-mixoma muy voluminoso de la cavidad naso-faríngea.**

## REVISTA DE REVISTAS

SOCIEDADES DE CIRUGÍA

Un número mensual

Tirada: 4.500 ejemplares

# BOLETIN

DE

# CIRUGIA

Publicado bajo la colaboración de los Doctores

Jose L. Alvarez,  
Antonio Cantón

Vicente Quintana,  
Antonio Sainza,  
Antonio Tarrío

E. D. Navarro,  
Juan Sainza,  
Antonio Sainza

## SUMARIO

Trabajos originales

Jose L. Alvarez y E. D. Navarro. Tratamiento quirúrgico de los tumores benignos de la cavidad abdominal. (Continúa de la anterior)

## REVISTA DE REVISTAS

SOCIEDADES DE CIRUGIA

# ANUNCIOS

## TARIFA GENERAL

|                 |                  |     |         |
|-----------------|------------------|-----|---------|
| Plana entera    | una inserción    | 50  | PESETAS |
| " "             | tres inserciones | 147 | "       |
| " "             | seis "           | 282 | "       |
| " "             | doce "           | 504 | "       |
| Media plana     | una inserción    | 30  | PESETAS |
| " "             | tres inserciones | 87  | "       |
| " "             | seis "           | 162 | "       |
| " "             | doce "           | 264 | "       |
| Cuarto de plana | una inserción    | 18  | PESETAS |
| " "             | tres inserciones | 51  | "       |
| " "             | seis "           | 90  | "       |
| " "             | doce "           | 120 | "       |

CONDICIONES.—El pago de las inserciones será por adelantado.

## FARMACIA JIMENEZ

Plaza de la Libertad.-Teléfono núm. 33.-Santander

Algodones y gasas esterilizadas.—Cajas para partos.—  
Seda, cat-gut y tallos de laminaria en tubos cerrados á la lám-  
para.—Inyecciones hipodérmicas esterilizadas.

**KEFIR-YOHOUT Y BABEURRE**

# Jarabe de Creosota de Haya con Hipofosfitos

**R O T H U A R**

Medalla de oro  
Exposición de Zaragoza

Medalla de oro  
Exposición de Santiago

Recomendamos esta preparación como la más racional y que ha recibido más beneplácitos del cuerpo médico. Cura la tos, resfriados, catarrros, bronquitis, grippe, ronquera, influenza, destruye los microbios ó gérmenes de las enfermedades del pecho, y produce por lo tanto una verdadera asépsia en el aparato respiratorio.

Farmacia de Vega.—Palacio del Club de Regatas.—Santander.

Agentes generales: Hijos de Carlos Uizurrum.—Madrid.

## Farmacia del Dr. Hontañón

HERNAN CORTÈS, NUM. 2

**S A N T A N D E R**

Especialidades farmacéuticas

Laboratorio de esterilización farmacéutica

Preparación de vendajes antisépticos

Vacuna y suero medicinales

# BOLETIN

— DE —

# CIRUGÍA

---

## I.—Original.

### Fístulas estercoráceas consecutivas á hernias estranguladas

---

*Por José Teresa Bedera*

La curación espontánea de una hernia estrangulada es debida á la formación de una fístula estercorácea ó ano contra natura: gangrénase el intestino, destrúyense las cubiertas del saco, y el flemón estercoráceo termina por abrirse á través de la piel. Pero estas curaciones espontáneas son excepcionales, ocupan aproximadamente un 4 por 100 al lado de la aterradora cifra de defunciones; consideremos por lo tanto que la terminación corriente de un enfermo afecto de hernia estrangulada, abandonado á sí mismo, es la muerte. La válvula de la fístula puede ser solamente una tregua para el desenlace, sobre todo si el asa intestinal en que ha recaído la perforación es muy alta; después de una remisión de días, se caquetizan los enfermos y mueren por agotamiento; otras veces es una peritonitis larvada y silenciosa que hace explosión cuando en apariencia había pasado el peligro de ella. También es motivo para que este accidente se observe con menos frecuencia, el que hoy día se interviene en la mayor parte de las hernias en cuanto empiezan los accidentes de estrangulación, cuando en realidad debieran operarse todas, asunto que conviene quede bien inculcado en el ánimo de todo médico. Por muy pronto que nos parezca intervenir

en una estrangulación herniaria, siempre encontraremos lesiones más hondas que las sospechadas por los síntomas y exploración.

El cirujano no es fácil tenga que operar, con relativa frecuencia, estas fístulas intestinales, consecuencia de una lucha entre la vida y la muerte; únicamente, en los grandes Centros de Cirugía pueden recopilarse un pequeño grupo de estos enfermos. De tres casos, todos hernias crurales, se compone mi material práctico: uno acompañado de su correspondiente fotografía, es bastante curioso.

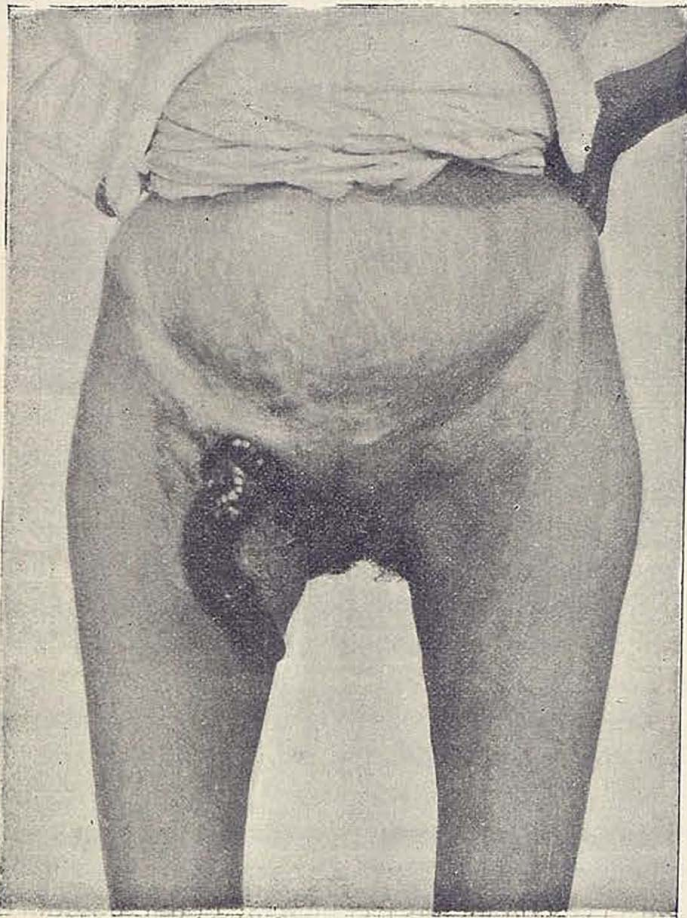


Figura 1.ª

Enterna de 62 años, desde largo tiempo tenía una hernia en la ingle derecha; no le ocasionaba molestia alguna por lo cual nunca usó braguero; hace cuatro años tuvo el ataque de estran-

gulación, duró siete días, el tumor inguinal adquirió rápidamente más volumen hasta alcanzar el tamaño de una naranja. En los primeros momentos se hizo la taxis y posteriormente se aplicaron remedios tópicos sin resultado. La hernia, cada vez más dolorosa, terminó por tomar su piel un tinte rubicundo; en estas condiciones se hizo una picadura con el bisturí, dando lugar á la salida de materia pútrida gaseosa y á las pocas horas gran cantidad de excremento. La enferma esperimentó un positivo alivio, acentuándose en los posteriores días.

Por espacio de dos años la fístula era muy pequeña, sus deposiciones normales, el conducto fistuloso despedía poca cantidad de líquido intestinal. En el tercer año paulatinamente se iba agrandando el orificio, empezando á manifestarse el ectropión de la mucosa. Luego el prolapso del intestino fué en aumento hasta adquirir la longitud actual de 14 centímetros, (véase figura 1.<sup>a</sup>) era reductible al principio y desde hace un año no había posibilidad de introducir el intestino.

Se me podrá argüir que en la confección de la fístula no sólo intervino la naturaleza sino que también la mano del médico, y que por lo tanto no es curación espontánea: en primer lugar el organismo había constituido adherencias protectoras que limitando la infección impidieron una peritonitis; en segundo el esfacelo del intestino era un paso que estaba dado; no faltaba más que la mortificación de la piel, cosa que adelantó el bisturí, luego bien puede considerarse como una curación espontánea.

En la primera fase nuestra enferma sufría una pequeña fístula, la corriente intestinal podía seguir su curso y aunque hubiese escape por el orificio de la piel, no comprometía su cantidad la nutrición. Ocurre á veces en estas fístulas pequeñas, que la mucosa del intestino si recubre el trayecto y está un poco edematosa, hace de válvula que oblitera parcialmente la comunicación, sobre todo si las materias tienen bastante consistencia. La segunda fase fué hacerse mayor el orificio, el intestino adosado tangencialmente á la pared prolapsó un poco su mucosa, hubo mayor derivación de la corriente, irritación y eczema más acentuado de la piel. Tercera fase, ano contra natura; se marca el espolon, se hace cada vez más prominente, llegando á ser verdadera tajadera para derivar totalmente el curso de las heces; entonces la mucosa que ya tenía tendencia al prolapso fué acen-

tuándose favorecido por el movimiento peristáltico y por la presión intra-abdominal. Ultimamente se quebrantó más su estado general, por faltar un recorrido donde la digestión y absorción tenían que completarse. Esta fué, á no dudarlo, la marcha de nuestra enferma; si llegó á nuestras manos con vida se debió á que su ano estaba situado en la última porción del ileon, pues el contenido intestinal aunque salía constantemente era ya una papilla amarillenta ó amarillo verdosa; de haber estado más alta la perforación, dada la edad de la enferma, difícilmente hubiera podido soportar tanto tiempo su dolencia.

Los otros dos enfermos presentaban una pequeña fístula; uno de ellos, varón la llevaba en la región crural izquierda, tan pequeña, que había días que solamente renovaba su apósito una sola vez: las deposiciones eran regulares y su estado de nutrición perfecto: la piel revestía el orificio. Los antecedentes confirmaban el diagnóstico de ser consecutiva á una hernia crural estrangulada.

El tercer caso se encuentra en vías de curación en este Sanatorio. Enferma operada el día 2 de septiembre. Hernia crural derecha que aparece el 16 de julio, tamaño de una nuez, una semana después ataque de estrangulación que dura cuatro días, fístula estercorácea consecutiva. Ectropión poco pronunciado de la mucosa intestinal, orificio pequeño y único que conduce al intestino, poca irritación de los alrededores de la piel; deja escapar un líquido muy poco denso amarillo verdoso, las deposiciones son diarias y normales.

El cirujano hábil familiarizado con la alta cirugía, no espera en una fístula intestinal su curación espontánea, ni tampoco echa mano para combatirla de los procedimientos más ó menos antiguos de las suturas del trayecto de Malgaigne, Liotard, la sutura con raspado de Chaput, la operación autoplástica de Dieffenbach, etc., obra más radicalmente, es partidario decidido de las operaciones intraperitoneales. Vá en busca de intestino afecto, ocluye su orificio de escape por una sutura lateral, *enterorrafia*; reseca una porción más ó menos extensa del tubo intestinal, por encontrarlo en malas condiciones, haciendo después abocamientos de sus extremos, *enterectomia con enterorrafia*, ó hace finalmente una exclusión del intestino, *operación de Salzer y Eiselsberg*, porque el segmento intestinal que debiera re-



secarse se encuentra tan adherido á las asas vecinas, que su disección y aislamiento es complicada y peligrosa.

El doctor Quintana practicó la exclusión en un enfermo que sufría una tuberculosis del último tramo del ileon, las asas estaban conglutinadas y aisladas por adherencias del resto de la cavidad. Después de una operación laboriosa, se consiguió encontrar los extremos sanos, quedando eliminado el territorio enfermo; fué reseca una extensión de siete centímetros, pero una asa intestinal se encontraba tan adherida á sus vecinas y á la cúpula vesical, que después de abierta y raspada con la cuchara quedó fijada á flor de piel; el enfermo operado en 30 de abril de 1909 curó, y el estado actual es excelente.

Este procedimiento que acabo de describir, contadísimas veces tiene aplicación á los casos de que me ocupo.

La operación radical para la oclusión de la fístula estercorácea ha de ser precedida, ejecutada y seguida de ciertos detalles, que de no ponerlos en práctica es exponerse al fracaso operatorio ó á que la operación tenga funestas consecuencias.

La preparación previa del enfermo es de suma importancia. Hay que librar una verdadera batalla con los gérmenes cobijados en la piel y en los pequeños trayectos fistulosos que rodean ó comunican con la fístula; es indispensable los baños generales repetidos, las aplicaciones húmedas, abrir, limpiar y purificar los trayectillos fistulosos, combatir el eczema con pomadas ó unturas apropiadas; conseguido esto, pincelaciones de la piel con solución muy concentrada de permanganato; todo es necesario antes de llevar el paciente á la mesa de operaciones.

En las fístulas crurales, la mejor manera de atacarlas es por medio de una incisión por encima y paralela al Poupart, lo suficiente amplia para dar campo con ayuda de dos separadores romos, uno que baja el ligamento de Falópio y otro que remonta los músculos abdominales; el estilete introducido por el conducto indica el asa fistulosa; si tiene adherencias, se despegan protegiendo el contorno con una gran compresa; puede pasarse una ligadura alrededor del trayecto, terminando por una sutura lateral ó circular según la amplitud de la resección intestinal que hayamos tenido necesidad de ejecutar. No tiene importancia el pasar la ligadura, no es ni puede considerarse como un tiempo reglado, puede disecarse y cortarse de un tijeretazo.

Es más que conveniente necesario dejar drenaje, pudiendo hacerse en la siguiente forma: una gasa penetra por el primitivo orificio, que ya la cucharilla se encargó de limpiar y otra entra á plomo por la herida operatoria. No se sutura la piel ó lo más un punto en cada comisura; en la pared muscular se dejan pasados unos tres puntos, que se dan con lazada y que pueden anu-

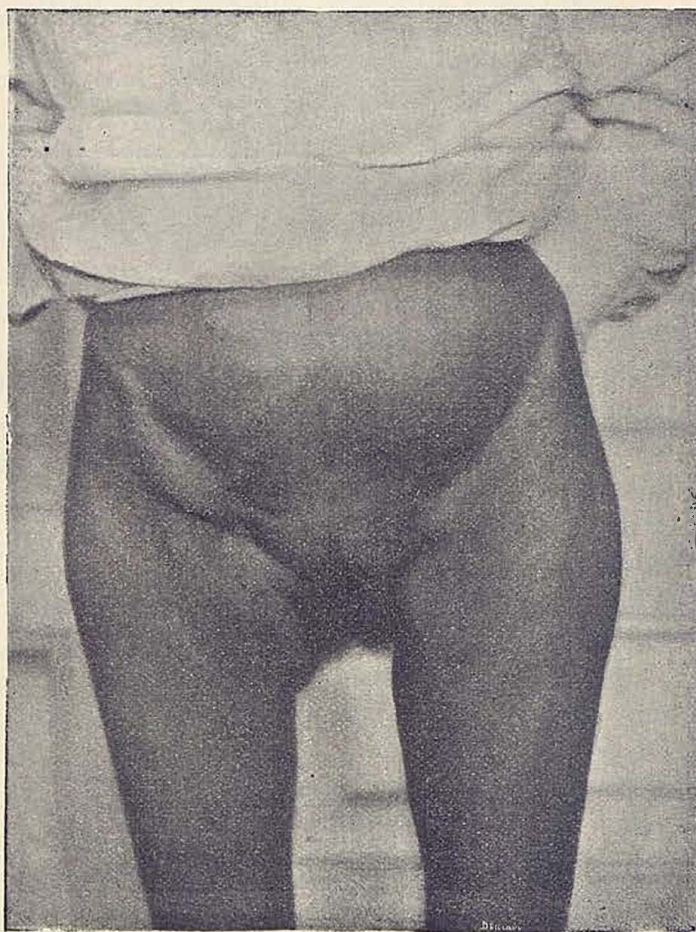

Figura 2.<sup>a</sup>

darse á las 48 horas, de no haber contraindicación al retirar el drenaje. Esta fué la técnica seguida en los dos casos de fístula. El primer enfermo fué dado de alta el día 30 de diciembre de 1908, á los 26 días de operado. La otra enferma será dada de alta cuando hayan transcurrido próximamente los mismos días.

En el caso descrito de prolapso del intestino, como indica la

cicatriz, (véase fig. 2.<sup>a</sup>) la incisión fué vertical terminando por circunscribir el intestino. Hubo, como es natural, que sacrificar todo el trozo prolapsado por encontrarse escoriado, flictenoso y sin condiciones para el funcionamiento; mejor dicho, la extirpación recayó solamente en la cubierta externa porque dentro de ella se encontraba enfundado el intestino sano, cuyo extremo se anastomasó con el cabo inferior. Este por haber estado tanto tiempo sometido á reposo se encontraba acintado de pequeño calibre y de paredes retraídas. Hecha la anastomosis se reintegró al vientre, entre dos compresas, para evitar en caso de no prender la sutura, una irrupción de líquidos intestinales en el resto de la cavidad.

La única particularidad digna de mención en la marcha postoperatoria, fué una diarrea profusa que tuvo de duración siete días y que resistió con alguna tenacidad al tratamiento dietético y farmacológico; el último tramo intestinal no acostumbrado en tan largo espacio de tiempo á sus funciones de absorción y motilidad le costó aclimatarse, pero pasado este episodio vino la normalidad y la enferma pudo experimentar el efecto beneficioso de la completa digestión. Sin el menor incidente, la herida operatoria siguió su curso hasta la curación absoluta.

---

**II.—Original****El 606**

*Por Juan Herrera Oria*

De día en día nuevas publicaciones vienen á confirmar los maravillosos efectos que en el tratamiento de la sífilis produce el remedio descubierto en el laboratorio de Ehrlich. Ya no se puede dudar de que se trata de un producto de acción específica sobre la más grave y funesta de las enfermedades espirilosas, la sífilis, y que nunca jamás ha poseído la terapéutica medicamento tan eficaz, de acción tan segura y rápida como el arsenobenzol.

El descubrimiento del sabio doctor de Frankfurt, no tiene ese carácter de hallazgo casual que en otros muchos puede notarse; no es tampoco un chispazo del genio que ilumina de pronto un rincón oscuro de la ciencia; es un triunfo más de los modernos investigadores alemanes, doctos, pertinaces, obsesionados por una idea, á la que sacrifican todas las energías de su espíritu.

Al descubrimiento del espirocete, hace cinco años, siguió el de la trasmisión de la sífilis á algunos animales, con lo que esta infección se hizo experimentable; vino luego la reacción de Wassermann dando al diagnóstico seguridad, libre de toda interpretación subjetiva, y por fin, el tratamiento de la enfermedad del sueño (otra infección espirilosa) por el atoxil. Estudió Ehrlich el mecanismo íntimo de la acción del atoxil sobre el tripanosoma, y á partir de aquí y con todos los recursos que le daban los descubrimientos antes enumerados, llegó paso á paso hasta la obtención del arsenobenzol (606); con la misma seguridad y lógico encadenamiento, con que un matemático resuelve un intrincado problema algebraico.

No vive hoy nadie que merezca el homenaje que la humanidad debe y ha de tributar al terapeuta alemán.

Por eso no puedo explicarme lo que leo todos los días en los periódicos políticos españoles, desde que se dió á conocer el nuevo descubrimiento.

Aquí donde acogemos con delirantes manifestaciones de cán-

dido regocijo, propias de pueblos infantiles, inventos inverosímiles, hechos por sabios desconocidos; parece que de pronto nos hemos convertido en los hombres más prudentes y reposados del globo. So pretesto de que ha habido algunos accidentes graves, por cierto, en número insignificante en proporción con el de los que han sufrido ya la administración del nuevo medicamento, (más de once mil) todo se nos vuelve recomendar prudencia, exagerar las complicaciones que se han presentado (ya digo que las graves son muy pocas, y casi todas debidas á faltas cometidas por los experimentadores ó á que se ha empleado el arsenobenzol cuando estaba contraindicado) y parece como que no se quiere reconocer francamente que se ha encontrado un remedio seguro y rápido de aliviar á la humanidad de una de las plagas más grandes que ha sufrido nunca.

Aparece este descubrimiento con todas las garantías que pueden exigirse: se ha llegado á él por métodos rigurosamente científicos, como he dicho y está contrastado con la experiencia; diez meses de experiencias hechas en miles de enfermos por los especialistas más eminentes de Alemania y de otras naciones.

Viene, además, garantizado con el nombre de Ehrlich, á quien se concedió el año 1908 el premio Nobel, y cuyos trabajos le han hecho famoso entre los hombres de ciencia. Haré de algunos de ellos una brevísima relación.

Ehrlich es hoy la primera figura de la medicina y de la biología de todo el mundo. No le ha colocado en tal puesto su último descubrimiento, lo era ya desde hace varios años. La histología, la patología, la neurología, la nueva ciencia de la inmunidad, la bacteriología, el estudio de los tumores y de los protozoos, la farmacología y la química, todas deben adelantos importantísimos á la labor inacabable de Ehrlich.

Todos sus trabajos, abundantes en descubrimientos de todas clases y que se refieren á tan diversas disciplinas, tienen un mismo punto de origen, giran al rededor de un pensamiento fundamental, al que Ehrlich ha sido siempre fiel, en más de treinta años de labor constante, y cuyo fruto acaba de coger con el descubrimiento del arsenobenzol. La idea que ha guiado á Ehrlich de una manera constante en sus investigaciones, puede condensarse en estas palabras: "Todas las células y todos los organismos poseen afinidades especiales para cada una de las sustan-

cias químicas". El comprendió antes que nadie que ni el acaso, ni las relaciones anatómicas presidían la distribución de los compuestos químicos, cuando estos se ponen en relación con el organismo, sino que obedecen en su distribución á leyes llamadas por él "leyes de distribución" (verteilungs Gesetzen). "Esta especial afinidad de los distintos órganos y sistemas es una función de la constitución química."

La profunda concepción de Ehrlich lleva en germen la idea de una terapéutica nueva, terapéutica científica, verdaderamente específica y etiológica y cuyo más perfecto producto, sino el primero, es el arsenobenzol (606.)

El adelanto rapidísimo de la industria química y en especial de los colores de anilina, dió al experimentador los medios para demostrar la concepción del sabio. Descubrió primero las células cebadas, que llevan su nombre, y poco después, entre los glóbulos blancos, los acidófilos, basiófilos y cosinófilos, con lo que abrió un nuevo camino á la patología y creó el estudio de las enfermedades de la sangre.

Pero con la coloración de las preparaciones fijadas; de las células muertas, sólo podemos darnos cuenta de su estructura anatómica; Ehrlich fué quien ideó teñirlas, en plena vida, lo que es mucho más interesante para el biólogo, que puede de esta manera estudiar más de cerca los fenómenos vitales; y tiñó por primera vez los elementos nerviosos con el azul de metileno en animales vivos.

Largos años dedicó Ehrlich en colaboración con Koch al estudio de la bacteriología y después con Behring al de los sueros y á las complicadas reacciones biológicas que en el organismo provocan la administración de venenos y toxinas. Sus trabajos durante esta época son los que más influencia han tenido en la ciencia de la inmunidad y su teoría de las cadenas laterales, la más luminosa de cuantas intentan explicar el mecanismo de la inmunización.

Muchas más son las innovaciones, los descubrimientos y experiencias del sabio profesor de Frankfurt: no dispongo de espacio suficiente para relatarlas.

Cuando se consiguió transmitir la neoplasias malignas de unos á otros animales; se apoderó Ehrlich de este nuevo y poderoso método de investigación biológica y como siempre que ha aplica-

do su maravilloso genio de experimentador al estudio de algun problema, sus conclusiones han sido las más firmes, las mejor deducidas, las que más han esclarecido este oscuro capítulo de la patología.

El demostró la posibilidad de transformar el carcinoma en sarcoma.

Envuelto en este torbellino de trabajos y experiencias, capaces de agotar el cerebro mejor organizado, nunca olvidó Ehrlich, su idea primera, el constante anhelo de todos sus afanes; encontrar compuestos químicos, de afinidad especial para determinadas células y levantar una nueva terapéutica, sobre bases absolutamente científicas.

A los 56 años de su vida, nunca ociosa, joven de cuerpo y de espíritu como dice un biógrafo suyo, Ehrlich ha realizado su ideal con el descubrimiento que hoy asombra y regocija al mundo entero.

Ehrlich dando por suficientemente demostrativas las experiencias hechas y cediendo á los ruegos de los médicos de todas las naciones que le piden, que ponga á la venta el nuevo producto, ha concedido á una fábrica alemana el permiso para fabricarle y dentro de cuatro ó cinco semanas, se dará al comercio; y estará en las manos de todos los médicos, porque dada la simplificación que la técnica ha experimentado en los últimos meses, su administración no ofrece dificultad.

El periódico berlinés *Medizinische Klinik*, ha tenido la idea de dirigir á los especialistas que hasta ahora han empleado el nuevo producto, las diez preguntas siguientes, para fijar pronto las ideas en esta cuestión, que es la actualidad médica más importante en todos los países civilizados.

1. Manera de administrar la inyección: cantidad de la dosis tolerada.
2. Alteraciones que produce.
3. Resultados en el chancro.
4. „ en las manifestaciones secundarias.
5. „ en las manifestaciones terciarias y gomas viscerales.
6. „ en las enfermedades parasifilíticas.
7. Fracasos del tratamiento.
8. Duración de la curación.

9. Recidivas.
10. Desaparición de la reacción de Wassermann.

**Profesor Dr. RILLE.** (*Director de la clínica dermatológica de la Universidad de Leipzig*).

Desde primeros de julio de 1910, he tratado unos 100 casos.

1. Emulsión con alcohol metílico, se machaca detenidamente hasta que el alcohol desaparece; entonces se disuelve en agua caliente, se añade solución normal de sosa hasta obtener reacción neutra ó ligeramente alcalina.

2. 9 veces eritema, 8 vómitos, nauseas, vértigos, debilidad en las piernas, dolores en las piernas y rodillas, trastornos respiratorios, 2 ictericia, 1 ataque epiléptico.

3. Curación. El caso más breve en 7 días.

4. Desaparece el exantema maculoso de 4-25 días.

    "    "    "    largo " 34 "

    "    "    "    papuloso " 5-14 "

    "    "    "    pustuloso en unos 5 "

    "    los condilomas planos " 5-20 "

    "    las pápulas de la boca " 2-10 "

5. Retroceso muy rápido (por término medio de 14-21 días).

6. Imposible emitir opinión dado el poco tiempo que ha transcurrido.

7. En 4 casos de sífilis terciaria después de una mejoría volvieron á recaer; en 2 nueva inyección.

8 y 9. Hasta ahora no he observado ninguna recidiva; exceptuando en un chancro á las cuatro semanas de la curación.

10. Permanece en la mayor parte de los casos positiva. En un chancro que antes de la inyección presentaba una debil reacción positiva se hizo negativa á los 16 días, otros 4 casos igualmente pasaron de la positiva á la negativa en 13-14 días.

**Profesor Dr. KURT Brandenburg.** (*Gross-Lichterfelde*).

1. Emulsión neutra, inyección intramuscular en el glúteo; una dosis grande: 0,5 grs. es indudablemente una dosis que queda por bajo de lo que un enfermo robusto puede tolerar.

2. Fiebre en 8 casos (la elevación más alta 38,2º) en muchos faltó la fiebre: á los 3 días, la temperatura fué siempre normal. En el sitio de la inyección fuerte infiltración y dolores, pero no



mayores que los que con frecuencia dan las inyecciones mercuriales.

3. Curación rápida del chancro, entre otros uno del labio con una gran infiltración. Los ganglios se hacen siempre menores sin llegar á desaparecer.

4. Extraordinarios: rápida curación de las placas mucosas de la boca, de las amígdalas y laringe. Rapidísima curación de una ulceración secundaria de la piel. En la mayor parte de los casos, es asombroso el mejoramiento del estado general: uno de mis enfermos (sífilides secundaria ulcerosa) aumentó en 5 semanas 24 libras.

5. En una sífilis osea, con procesos de necrosis en el esternón y en la tibia, rápida curación de las úlceras hasta entonces rebeldes á todo tratamiento. Este enfermo no toleraba el yoduro. En una sífilítica hereditaria de 13 años, con sífilis cerebro-espinal, parálisis espástica de las piernas, desde varios años tratada por el salicilato de hidrargirio en inyecciones, con escaso resultado: á las 6 semanas de una dosis 0,3 mejoría de la motilidad.

6. No tengo experiencia.

7. Ninguna.

8. En 2 casos de exantema-papuloso-secundario (dosis 0,4 y 0,45 grs.) no ha desaparecido por completo después de 4 semanas.

9.

10. Entre los casos analizados 2 veces á los 14 días negativa, 2 veces después de 3 semanas positiva.

*Privatdozen Dr. SPIETHOFF. (Jena).*

1. Emulsión de 9-10 ccm: la dosis hasta ahora más elevada que he administrado y que se ha tolerado fué de 0,7 grs.

2. Desde que se abandonaron las soluciones con el alcohol metílico; insignificantes.

3. Curación rápida: Los spirocetes, con dosis de 0,6 grs. desaparecen dentro de las 24-48 horas.

4. La curación de las manifestaciones secundarias varía según los casos: generalmente tiene lugar con asombrosa rapidez; en algunos casos tardó más de 14 días.

5. Se puede decir lo mismo, que en las manifestaciones secundarias. En la sífilis hereditaria muestra también el 606 una

acción maravillosa. Por lo tanto la sífilis hereditaria no es contraindicación para este tratamiento.

6. Los casos tratados, lo son desde hace tan poco tiempo que es aún pronto para emitir juicio sobre ellos. Haré notar el influjo favorable que la inyección ejerce sobre el estado general.

7. No he observado más que en dosis de 0,45, que ya todos tienen por pequeñas.

8. Exceptuando los casos que han recibido dosis pequeñas, no he observado ninguna nueva manifestación.

9. Ninguna.

10. El Wassermann desaparece mucho más rápidamente con las dosis elevadas (0,6 grs.) que con las pequeñas.

*Privatdozen Dr. FÉLIX PINKUS. (Berlín).*

1. 10 casos solución ácida segun Ehrlich, 17 veces solución neutra de Wechselsmann, 3 veces solución alcalina: Dosis, 10 veces 0,4: 11 veces 0,6: 3 veces 0,8: 6 veces 1,1 grs. (con 1,1 gramos abundante diarrea que duró 2 días).

2. 15 enfermos aumentaron de peso durante 19 días que estuvieron en la clínica  $1\frac{3}{4}$  K. por término medio. Fiebre, 7 veces; la temperatura más elevada fué de  $39^{\circ}$ : 8 veces dolores fuertes: 5 dolores medianos: con la solución alcalina 3 veces necrosis, 1 vez un eritema tóxico pasajero: 1 ictericia catarral á los 19 días: 1 vez diarrea que se contuvo con pequeñas dosis de opio.

3. Curación, término medio á los 9 días.

4. Desaparecieron: 4 veces á los 7 días: la cefalea desaparece de 24-48 horas: 7 veces á los 14 días: 3 á los 16: 2 en más tiempo.

5. Desaparecieron generalmente á los 9 días.

6. Ninguna observación.

7. Sólo con dosis de 0,2 grs.; pero también en estos casos se ve una influencia del medicamento.

8. Desde el 6 de julio 1910.

9. Ninguna recidiva.

10. En el chancro han desaparecido el Wassermann, en las manifestaciones secundarias todavía no.

*Profesor Dr. KARL HERXHEIMER (Frankfurt a. M.).*

1. Suspensión neutra: 0,6 grs.

2. Hasta ahora, solo fiebre ligera, infiltración y dolores pasajeros.
3. Bueno, en algunos casos tarda en alcanzarse la curación algunas semanas.
4. Maravillosos: casi siempre la curación se obtiene en 8-14 días: en el 60 % reacción de Herxheimer.
5. En las formas tardías, curación por término medio á los 14 días. En el tratamiento de la sífilis visceral, no tengo experiencia.
6. Ninguna experiencia.
7. Ninguna hasta el 30 de agosto de 1910, entre 230 observaciones.
- 8 y 9. Hasta ahora en 230 casos y 4 meses y medio de observación, sólo 2 pequeñas recidivas locales, ambas en sífilis tardía.
10. En muchos casos aun positiva; pero los enfermos han sido analizados demasiado pronto. Después de 50 días, presentan reacción negativa las 3 cuartas partes de los casos.

*Profesor Dr. JADASSOHN. (Berna).*

1. Generalmente, según la prescripción de Michaelis: yo no he administrado más de 0,6 grs.
  2. A parte los dolores, hasta ahora ninguna.
  3. Muy rápidos.
  4. Muy rápidos, con excepción de un caso, que presentaba un exantema papuloso sobre un chancro.
  5. En un caso de sífilis cerebral (7 años de infección) rápido retroceso de terribles dolores de cabeza.
  6. Aun no claros.
  7. Véase arriba número 4.
  8. No se puede todavía decir.
  9. Ninguna.
  10. Todavía positiva, porque es aun breve el tiempo de observación. En un chancro que ya la daba positiva se hizo negativa y así continúa.
-

III.—Original

## Fibro-mixoma muy voluminoso de la cavidad naso-faríngea

---

*Por Joaquín Santiuste*

Hace algún tiempo nos consultó una mujer, con motivo de sufrir un tumor de esa región de tan excepcionales proporciones y dando lugar á una tal serie de síntomas y trastornos, que á pesar de no ser de naturaleza maligna, podía comprometer la vida de la enferma, como ocurrió ya en alguna ocasión: cosa rara en los tumores de esta clase, puesto que incluidos en la de los benignos, es muy excepcional que pueda observárseles alcanzar un tamaño capaz de dar motivo á dichos peligros. Estas particularidades son las que me mueven á publicarle, puesto que si en la literatura médica se citan varios casos, no muy numerosos, en que llegan á hacerse visibles á simple vista por debajo de la úvula, ninguno, al menos que yo conozca, tenía las proporciones tan gigantescas de éste.

La enferma N. N., de 44 años de edad, domiciliada en un pueblo de la provincia de Palencia, se nos presentó en la consulta quejándose de un tumor que tenía en la garganta, que la molestaba mucho para comer, y que la producía en algunas ocasiones accesos de sofocación, muy particularmente por la noche, al acostarse.

Los datos anamnésicos que arrojaba eran los siguientes: constitución buena y sin haber estado enferma nunca hasta hace próximamente diez ó doce años, que empezaron á manifestarse los trastornos iniciales de su enfermedad. Estos consistieron en la sensación de algo que la tapaba la nariz derecha é impedía el poder respirar por ella con toda normalidad. Más adelante, esta obstrucción se fué acentuando, siendo cada vez mayor la dificultad respiratoria. Consultó con el médico, y en esa fecha ni médico ni enferma le dieron más importancia á la afección, que la correspondiente á un fuerte catarro nasal cró-

nico; pero pasó tiempo, y estas molestias, lejos de disminuir, aumentaron; la dificultad respiratoria nasal se hacía sentir ya en ambos lados y á esto se agregaba sensación de cuerpo extraño en la garganta en su parte superior y posterior; estorbo bastante acentuado al tragar. Todo esto la movió á hacer nuevas consultas con el médico, que pudo ya apreciar la existencia á simple vista de un tumor, que ligeramente rebasaba por su parte inferior el borde del velo del paladar, decidiendo en consulta con otro ú otros compañeros el proceder á su extirpación, como lo hicieron, sacando, según dijo la enferma, *un pedazo grande de carne mala*. Por algún tiempo las molestias que sentía en la garganta desaparecieron, pero no las de la nariz.

No sé si un año ó dos después, volvió á reproducirse todo el síndrome que queda relatado, decidiéndose la enferma á continuar en esa forma con sus molestias, sin consultar con nadie, vista la falta de resultado de la primera operación.

Mas el tumor siguió creciendo de una manera uniforme y constante, aunque lenta, y llegó á alcanzar tales dimensiones, que el temor de que pudiera asfixiarla ó imposibilitarla para tragar, la obligó á quebrantar su propósito de no volver á consultar con nadie. Así es que después de nuevas consultas, en que la indicaron que tendría para curarse que sufrir una operación muy grave y acaso sin resultado, vino decidida á todo, porque veía que más tarde ó más temprano, su enfermedad había de terminar con ella después de grandes sufrimientos.

La enferma, que según nos decía había perdido bastante de carnes, presentaba un color pálido tirando al tinte blanco más que al amarillo de paja, correspondiendo más bien á esos estados anémicos, y muy especialmente al que presentan los que por diferentes causas sufren una estrechez de las vías aéreas superiores, que les tiene de una manera crónica, sujetos á una dieta de aire. Hecha la inspección de la faringe, desde luego se echaba de ver un tumor largo y liso; en la parte inferior de un color rojizo no muy intenso, y más pálido en la parte superior; este tumor que estaba péndulo en la faringe bajaba por detrás de la úvula sin alcanzarse á ver su origen, y descendía sobre la base de la lengua, pasando por detrás de ella, sin que tampoco por la parte inferior se viera su terminación. Su ancho ó diámetro transversal y su diámetro antero-posterior, venían á correspon-

der próximamente á los dos tercios de la farínge, dejando en toda su circunferencia un espacio que era lo suficiente para permitir el paso al aire y á los alimentos. Desde luego se veía que no había adherencia en ninguna parte de la farínge, y además que su movilidad era grande, de lo cual resultaba que —como la enferma decía—se la venía el tumor á la boca y la ahogaba, teniendo ella misma con los dedos que empujarle á la farínge, volviéndole á colocar en su posición ordinaria para evitar la asfixia inmediata. Después pasamos á hacer la exploración digital hacia abajo, viéndose bien claro, que el tumor descendía por detrás de la lengua, colocado en el espacio que existe entre la epiglotis y la lengua, descansando ligeramente sobre el repliegue glosó-epiglótico medio.

El ahogo á que se refiere la enferma cuando se dislocaba el tumor, tuvimos ocasión de comprobarlo, en el momento de hacer la exploración que acaba de ser referida, pues ésta le dislocó, é inmediatamente se produjo tal fenómeno que consistía en lo siguiente: el tumor salía de su posición entre la epiglotis y la lengua, ascendía colocándose encima de ella, esto le hacía disminuir en su diámetro longitudinal, ensanchándose en su circunferencia, tapando el istmo de las fauces; una porción del mismo, que estaba colocado en la farínge oral, se remontaba á la cavidad naso-faríngea, macizando esta cavidad y por lo tanto tapando las coannas y haciendo imposible la penetración del aire, ó por lo menos sumamente difícil. Haciendo la exploración digital en su parte superior, se veía que también estaba libre arriba, posterior y lateralmente, y únicamente en su parte anterior y superior era donde el tumor tenía fijeza, sin ser posible circundarle con el dedo de una manera precisa, notándose además, que alguna porción entraba en la coanna derecha hacia la fosa nasal del mismo lado. La consistencia del tumor era sólida y sin ser blanda su dureza no era grande.

Procedimos en seguida al examen de las fosas nasales que ofrecían las particularidades siguientes: la nariz derecha estaba rellena de una tumoración no dura, movable, perfectamente libre por todas sus partes, y cuya inserción no se podía determinar bien porque iba á la parte superior y posterior de las fosas nasales, sin poder precisar el punto exacto de la misma. Los síntomas se reducían á lo que queda ya referido, obstrucción nasal,

sensación de cuerpo extraño en la garganta, trastornos de la deglución, dificultando la de alimento sólido, ruido en los oídos y ligera disminución en la audición; voz nasal (rinolalia cerrada.)

Bajo el punto de vista clínico, su movilidad, su falta de adherencias, su lisura, su poca superficie de inserción y que á pesar de su grandor y su existencia desde hacía tanto tiempo, no habían ocasionado trastornos en el estado general, pues aunque estos produjeron en la última etapa desnutrición y palidez, no fueron ocasionados por la infección general del tumor, sinó debido á los trastornos mecánicos ya indicados que dificultaban la alimentación, no nos ofreció duda que por todos estos caracteres, á pesar de su colosal desarrollo, correspondía al grupo de los tumores que la clínica bautiza con el nombre de benignos. Había que desechar el sarcoma, carcinoma, y epiteloma pues estos presentan una dureza mucho mayor, no hay movilidad, están agarrados y el sitio de inserción suele ser más extenso que su superficie, y cuando crecen mucho al exterior es en forma vegetante, y el sarcoma raro en esta región, si alcanza gran volumen es englobando todos los tejidos, etc.

Tampoco hay para que mencionar la confusión con los fibromas naso-faríngeos, que son exclusivos de las edades de la adolescencia, á lo sumo hasta los 25 años, y estos tumores rellenan por completo la cavidad donde asientan, su crecimiento no le hacen en esta forma, sinó que van infiltrándose en todos los tejidos, rellorando todas las cavidades que están próximas, no son péndulos, y tienen una consistencia leñosa.

En resumen, los caracteres ya mencionados de su antigüedad, su gran movilidad, su aislamiento de los tejidos que le rodean, y por consiguiente carencia de adherencias y de carácter invasor infiltrante, con todo lo que queda mencionado anteriormente, no nos dejaba duda á clasificar este tumor como benigno, desechando por completo toda idea de neoplaxia maligna; como por otra parte, veremos más adelante nos lo confirmó el análisis histológico.

Entre los tumores benignos de esta región se encuentran los quistes y los mixomas colgantes naciendo de las fosas nasales. Los primeros ya sabemos que como en todas las regiones, asientan en glándulas cuyo orificio de salida es obliterado, aquí se forman á espensas de la bolsa faríngea ó de alguno de los ca-

nales ó criptas laterales; son globulosos redondeados, su consistencia es renitente sin que jamás se hayan observado de este volumen, y por lo tanto hay que desecharlos. Los mixomas ó pólipos nasales que cuelgan en la cavidad naso-faríngea, tienen consistencia mucho más blanda, no suelen adquirir este volumen y se determinan bien en su diagnóstico por los caracteres macroscópicos que por la rinoscopia anterior se precisan, viéndose bien clara su dependencia de aquellos. Como consecuencia de lo que queda expuesto creímos firmemente que se trataba de un fibro-mixoma. El ser estos tumores propios de todas las edades, representando una transición entré los fibromas de la cavidad naso-faríngea y los pólipos de las fosas nasales, siendo su inserción en los coanas, adquirir más volumen que las otras clases de tumores benignos, colgando siempre ó casi siempre en la faringe oral, no nos dejaban duda, de que el tumor que se presentaba á nuestra observación, pertenecía á los fibro mixomas, según queda indicado.

Por esta razón prescindimos del análisis histológico por el momento dejándolo para después de extirpado el tumor.

Se desprende del diagnóstico, según hemos visto ya, que carecía el tumor del carácter invasor infiltrante y destructivo de los malignos, y que tampoco existía, el estado caquético después de su larga existencia, ni podía sobrevenir con arreglo al juicio diagnóstico que queda expresado. Por lo tanto el pronóstico le consideramos leve, atendida su naturaleza. Sin embargo de todo esto, su volumen producía trastornos los cuales eran unos permanentes, que perturbaban dos funciones tan esenciales para la vida como la respiración y la alimentación, y estos trastornos habían llegado en el momento actual á un grado bastante acentuado, habiendo ocasionado ya una desnutrición general del organismo; otros, eran accidentales consistentes en ataques de asfisia producidos por el volumen y cambio de posición del tumor, comprometiendo en ciertos momentos la vida de la enferma. Por lo tanto la indicación de evitar estos trastornos, no podía llenarse de otra manera, que haciendo su extirpación, que por otra parte, dada la altura á que había llegado la enfermedad no podía dilatarse por más tiempo, siendo necesaria su ejecución lo más pronto posible, y así se lo expusimos á la enferma, que como ya venía decidida á ello no puso el menor reparo.



Desde luego para llevar á cabo dicha extirpación, á pesar del volumen del tumor, no había para qué pensar en esas operaciones compuestas y complejas de abrir vías artificiales, que las hacen tan terroríficas, sino que por el contrario podía ser ejecutada por las naturales sin ocasionar ningún destrozo.

Ahora bien, dentro de este criterio, había que elegir entre la vía nasal ó la faríngea. La vía nasal es la más frecuentemente seguida para esta clase de tumores empleando el asa metálica fría.

Más en ese caso, dado el volumen y consistencia del tumor no podía emplearse este procedimiento. Es verdad, que en los grandes polipos nasales colgantes en la cavidad naso-faríngea, se extraen por este procedimiento tumores de un volumen que parece imposible que puedan salir por la fosa nasal; pero esto es debido á que su consistencia blanda les hace muy maleables.

Por estas razones preferimos en esta ocasión la vía faríngea para el arrancamiento del tumor con unas pinzas. Para ello elegimos las pinzas Kuhn, que eran las más potentes de que disponíamos y que al mismo tiempo tienen sus ramas cortantes ligeramente, son fenestradas, y sus caras externas están enrejilladas, pareciéndonos un instrumento adecuado para el caso presente. Si el pedículo era más fuerte de lo que creíamos, dificultando el arrancamiento, podíamos optar por la sección del mismo. Así es que en seguida procedimos á la anestesia de la cavidad naso-faríngea por la cocaina unido á la adrenalina. Transcurridos tres ó cuatro minutos, pasamos á la introducción de las pinzas abriendo sus dos extremos después de su penetración en la faringe nasal, y ayudado para más precisión con el dedo índice de la mano izquierda, las hicimos ascender hasta la parte más estrecha que pudimos alcanzar del pedículo; tirando hacia abajo con ellas, salió el tumor con su pedículo bastante delgado, pero no tanto, como en general indican los tratadistas. El esfuerzo que hubo que emplear para su arrancamiento no fué grande, la hemorragia fué muy pequeña, y la enferma no tuvo más molestias que las que son propias en esta clase de operaciones. Desde luego vimos que con el tumor cilindroideo que habíamos extraído, no había venido la prolongación nasal, é inmediatamente hicimos la rinoscopia anterior y procedimos á su extracción; ya en este caso con el asa metálica fría y sin ningún inconveniente, como

es natural; pero debido á su forma irregular y no uniforme, se hizo la extracción en dos porciones, siendo la última muy posterior.

Examinadas bien detenidamente el cavum y las fosas nasales, se vió que no quedaba ninguna porción, y que la inserción del tumor venía á corresponder al ángulo superior interno de la coanna derecha. Como no hubo hemorragia, no dejamos taponamiento ninguno, espolvoreando ligeramente la región con iodoformo.

La enferma permaneció en esta población cuatro ó cinco días, sin que ocurriera ningún incidente, marcando su gran satisfacción por la desaparición de sus grandes molestias, y el placer que sentía al paso del aire por su nariz con toda amplitud y libertad. Marchó después á su pueblo, no habiendo desde entonces sabido nada de ella, por lo que creemos que no habrá vuelto á sentir ninguna molestia ni á reproducirse el tumor.

Recogido el tumor se lo entregamos al doctor Herrera, jefe anatomo-patológico de este Sanatorio para su estudio, y á continuación copiamos el informe que tuvo la amabilidad de remitirnos:

“Caracteres macroscópicos. Largo 9 centímetros, ancho tres y medio, cilíndrico, con un pedículo de espesor de más de medio centímetro. Consistencia como de puding. Color rosa con algunos puntos y estrias rojas. La superficie del corte es pálida, y deja correr en bastante cantidad un líquido acuoso, como si fuera serosidad. Ofrece algunas cavidades del tamaño de un guisante y menores, llenas de una sustancia gelatinosa, cetrina, coagulada por el alcohol.

Caracteres microscópicos. Separados varios trozos fueron fijados y endurecidos por la acetona, incluídos en parafina se cortaron con el micrótopo. Teñidos unos por la hematoxilina, el pardo Bismarck y el carmin de Orth, y otros por la hematoxilina y la coxina presentan los siguientes caracteres:

El tumor está recubierto por una capa epitelial pavimentosa, que no ofrece más particularidad que ser en algunos puntos muy espesa. Está constituido en su mayor parte por una sustancia fibrilar, en la que se encuentra células alargadas de núcleo fusiforme, en algunos puntos agrupados hasta formar haces que siguen distintas direcciones; en otras es tan abundante la sustancia intercelular, que las células permanecen separadas por

espacios mayores y alternan con otras más cortas de núcleo oval ó redondeado y protoplasma más ó menos estrellado.

Existe otra clase de células, generalmente en las proximidades de los vasos, que son células pequeñas, redondas, de núcleo relativamente grande, también esférico y que se tiñe bien; aunque su número no es grande en ocasiones se las encuentra asociadas, formando agrupaciones de 20 á 40 células. Su aspecto es el de linfocitos. Mezclada con ellas se presentan también algunos leucocitos de núcleo vegetante.

Los vasos son numerosos, á manera de hendiduras, en muchos de los cuales se demuestra claramente la presencia del endotelio.

Los quistes que se ven macroscópicamente, no tienen paredes propias y son mejor que verdaderos quistes, depósitos intersticiales de una sustancia mucilaginoso que se coagula por el alcohol y aparece al microscopio finamente granulada.

Diagnóstico. Fibroma-mixomatoso.,,

Según se vé por el detallado informe del doctor Herrera, compañero muy inteligente y práctico en esta clase de trabajos, el diagnóstico anatómo-patológico, viene á confirmar el que habíamos hecho clínicamente, con solo una diferencia, el predominar algo más el fibroma, siendo este el que al parecer, histológicamente domina.

Como se vé, este caso notable por muchos conceptos, lo es en primer lugar porque las proporciones gigantescas que alcanzó, para tumores de esta naturaleza y región, le dan una rareza y singularidad clínica extraordinaria.

Además, por esta particularidad, llegó á impedir que la enferma se alimentara en debida forma, sujetándola también á dieta de aire, y como consecuencia vino á alterarse la nutrición general.

Los cambios de posición del tumor producían los ataques de asfixia referida que ponían en peligro la vida de la enferma de una manera inmediata; todo lo cual pudo evitarse con una operación breve, sencilla y sin ninguna consecuencia ulterior.

---

## REVISTAS

W. J. Mayo, (Journ. Am. Med. Assoc. Chicago 1910). *Gastrectomias y pilorectomias.*

Desde el año 1897 hasta el 1910, se han practicado en el hospital St. Marys de Rochester 266 gastrectomias y pilorectomias, de las cuales murieron 34. Durante el año 1909 se hicieron 46 operaciones de aquella clase con 4 muertos. De los 266 casos, en 42 se trataba de tumores benignos ó úlceras. Entre 224 enfermos cancerosos, hubo 164 hombres y 61 mujeres, 50 de estos enfermos se han operado hace más de 5 años; pero sólo de 39 se conoce la suerte que han corrido. De estos viven todavía 8. 85 enfermos han sido operados hace más de 4 años, de los cuales se sabe el curso ulterior en 64 casos y viven aún 13. Más de tres años de operación tienen 117, en 88 de los cuales se ha podido seguir el curso de su enfermedad y viven 18. En los últimos tres años se han operado 107, pero es tan corto el espacio de tiempo corrido que no tienen gran interés para la estadística.

Un diagnóstico tardío de la enfermedad, hace imposible toda intervención quirúrgica. El autor del trabajo asienta estas dos afirmaciones.

1.<sup>a</sup> Cuando pasadas 12 horas después de la comida, se encuentran repetidas veces restos de alimentos en el estómago, unido esto á algunos síntomas clínicos, se debe practicar una operación exploradora.

2.<sup>o</sup> La presencia de un tumor movable en la región pilórica es un síntoma de gran importancia y no significa por sí sólo que el caso sea desesperado. J. Mayo cree que en el periodo en que todavía es curable el cáncer, el análisis del contenido gástrico no suministra datos decisivos; cuando tal ocurre, ya la intervención quirúrgica llega tarde.—J. HERRERA.

*R. Mühsám. — De la intervención en la perforación de la úlcera del estómago.* M. aporta tres casos de úlcera perforada tratada quirúrgicamente y curada.

El primer caso, es una mujer de 40 años que entra en el Hospital el 16 de octubre de 1909. Presenta hematemesis hace 15 años: hace 6, durante tres meses, dolores sin hematemesis; ocho días después, dolores al terminar de comer. La mañana de su entrada, á las 11, dolor brusco y terrible en la cavidad del estómago en el momento en que la enferma se pone sus zapatos.

Al entrar tiene la enferma la cara pálida, angustiada, lengua cubierta, pulso pequeño (108), temperatura 38.1; leucocitosis 20.000, vientre duro é hinchado; dolor á la presión en la región epigástrica; matidez en las partes declives; no tiene vómitos.

Operación de urgencia á las 6 de la tarde, 17 horas después de la perforación. Cloroformo. Laparotomía media supra-umbilical: el peritoneo contiene materias alimenticias: al nivel de la curvatura mayor, se halla una perforación, gruesa como una lenteja, por donde se escapa al contenido del estómago. El contorno de la perforación es espesa é indurada. Se estirpa

toda la parte dura. Sutura del estómago en muchos planos. Lavado del abdomen, se coloca en cada flanco un drenaje de cristal, sutura de la incisión media. Abundante inyección de suero en el recto y subcutáneamente. Al día siguiente pulso 96 temperatura 37° 5; suero; nada por la boca, leucocitos 16.000. El 18 de octubre vientre blando y la misma temperatura; leucocitos 13.000. El día 20 la secreción por el drenaje cesa, deposición subsiguiente á una ligera purga con aceite de ricino; pulso 84 temperatura 37° 4 leucocitos 15.000. El 23 se suprimen los drenajes. El 5 de noviembre el enfermo se levanta y se marcha el 4 de diciembre.

2.º Caso, hombre de 36 años, ingresado el 17 de mayo de 1909. Con la anterioridad de diez años padecía de dolores después de las comidas sin vómitos.

El enfermo no podía soportar los alimentos de digestión pesada; este estado duró tres años. Después durante siete años estuvo perfectamente. El 17 de mayo estando en el trabajo fué acometido de un violento dolor en el hueco del estómago.

A su ingreso estaba pálido, cubierto de sudor, pulso pequeño (84) epigástrico distendido y muy doloroso; nada de sonoridad hepática ni de vómitos; la parte intra-umbilical está blanda y nada dolorosa.

Se le opera dos horas después de la perforación: al abrir el peritoneo se derrama el contenido del estómago por una perforación del tamaño de una lenteja situada en la cara anterior del estómago cerca del piloro. Se cierra esta en dos planos de sutura. Abertura en los dos flancos para colocar drenajes de cristal y se practica una gastro-enterostomía con lavado del abdomen con suero. El día 26 se suprimen los drenajes y el 26 se marcha curado.

3.º Caso, hombre de 55 años, operado la noche anterior dos horas después de la perforación. Este enfermo padecía desde 17 años atrás del estómago con graves hematemesis. A su ingreso se encuentra pálido, sudoroso sin sonoridad hepática, en colapso y con gran sensibilidad en la región epigástrica. Incisión supra-umbilical con escape de gas, y líquido de olor ácido encontrándose bajo el hígado en la cara posterior del píloro una perforación que se sutura en dos planos y después gastro-enterostomía posterior y drenajes en los flancos como en los casos anteriores. Curación á pesar de una bronco-peumonía doble y de una hemorragia conmelena que se presentó hacia el vigésimo día.

Estos tres casos de curación pertenecen á una série de 12 casos observados en el Hospital Moabit. La mortalidad es por consiguiente de 25 por 100. —*Journal de Chirurgie.*

*Sänger.*—(Tübingen). *Las roturas intestinales con motivo de la taxis.* Sänger ha podido reunir en cuatro años, en la Clínica de Brüns, cinco observaciones de rotura del intestino por causa de su reducción. En los cinco casos se trataba de mujeres atacadas de hernia crural estrangulada. En todos los casos (salvo en uno en que fué practicada al sexto día después de la estrangulación), la taxis había sido hecha precozmente y una vez bajo anestesia; los enfermos después de una reducción aparente continuaron pre-

sentando los mismos accidentes que antes de la taxis. En todos los casos la rotura intestinal había dado origen á una peritonitis más ó menos extensa. De todos los enfermos tres sucumbieron, dos curaron después de la resección intestinal lavado del peritoneo y drenaje extenso.

*Perforación de las úlceras gástricas y duodenales.*—Beiräg Zur Klinischen Chirurgie.—Finsterer relata las observaciones de 18 enfermos operados por perforación de úlcera de estómago ó de duodeno en la Clínica de Graz.

Estos 18 casos han dado 7 curaciones y 11 muertos de la siguiente manera: enfermos operados en las doce primeras horas; 6 casos con 5 curaciones y 1 muerto; enfermos operados después de las primeras doce horas: 12 casos con 2 curaciones y 10 muertos. Demuestra esta estadística que en efecto, las perforaciones gástricas ó duodenales empeoran considerablemente, tratadas después de las primeras doce horas. La intervención debe ser breve y rápida; avivar la perforación y suturar. La excisión de la úlcera rara vez estará indicada. La gastro-enterostomía es muy útil pero no puede ser empleada más que en aquellos enfermos que presentan una cierta resistencia. Es partidario del lavado del peritoneo con el suero normal.

*Vanach.*—*Sobre los tumores de la rótula.*—*Chirurgitchevsky. Archiv Veliaminova.*—Una mujer de 37 años desde la edad de 21 años tenía al nivel de la rótula un tumor duro que apareció consecutivamente á una caída y que aumentó poco á poco de tamaño. Hace un año sufrió una nueva caída sobre la rodilla y el tumor aumentó rápidamente de tamaño; se hizo una incisión que no se ha cicatrizado todavía. Al nivel de la rótula izquierda existe un tumor grueso como una cabeza de niño de consistencia ósea mamelonada y movable según el plano transversal pero no en dirección vertical. Los movimientos de la rodilla son normales y absolutamente indoloros. Operación: ablación extensa de la tumoración. Autoplastia á espensas de el cuádriceps femoral para tapar la pérdida de substancias. El exámen histológico demostró que se trata de un sarcoma con mieloplaxias y reúne todos los casos de tumores de la rótula que se distribuyen de la siguiente manera: 4 tumores benignos y 16 malignos. Entre estos últimos hay que mencionar 9 sarcomas centrales y 3 periósticos; 4 sarcomas á mieloplaxias, 3 sarcomas fuso-celulares y 3 á célula redondas. Como tratamiento la resección de la rodilla debe ser exclusiva de los casos en que la articulación está invadida. La amputación se reserva á los casos en que el mal esta muy avanzado y el procedimiento de elección en la resección total de la rótula neoplásica.

*Ashurst.*—Filadelfia. *Sutura primitiva del nervio radial con resultado funcional perfecto.*—Un hombre de 17 años, recibió una cuchillada en el brazo izquierdo. La herida fué agrandada y los vasos suturados. Al día siguiente se demostró una parálisis radial (caída de la muñeca y anestesia en las caras dorsal del pulgar y del índice á nivel de la tabaquera anatómica). Se vió en la operación que el instrumento cortante había dividido por com-

pleto el radial. Se suturaron sus dos cabos obteniéndose la cicatrización por primera intención. La curación era completa nueve meses después.

*Reich.*—*Las amputaciones practicadas en la infancia y sus resultados lejanos.*—*Beiträge zur klinischen Chirurgie.* R. ha observado los resultados lejanos de 18 amputaciones y saca las conclusiones siguientes: las amputaciones diafisarias en la continuidad practicadas en la infancia en el momento del crecimiento del esqueleto dan lugar á accidentes y de los más característicos, es la conicidad del muñón, que proviene de la desigual proporción en que crecen las diversas partes que constituyen el muñón y así mientras que el hueso continua creciendo las partes blandas no le acompañan y es por esto por lo que en los sitios en los que la epífisis fértil ha sido conservada se observa exclusivamente esta conicidad. Según R. se observaría esta conicidad fisiológica en el 62 por 100 de los casos de amputación del brazo y en el 33 por 100 de los de amputación del muslo. Esta conicidad no aparece más que después de varios años y es tanto más graduada cuanto que la amputación ha sido hecha más tempranamente. El sólo tratamiento de la conicidad ya establecida es la resección extensa del hueso exuberante.

*Thevenot.*—*Tratamiento quirúrgico de las heridas del bazo, estudio de los diversos métodos.*—*La Province Medical.*— T. ha reunido 71 casos comprendiendo 42 casos de herida por arma de fuego y 29 por armas blancas las primeras han dado 19 muertos y las segundas 5. En las heridas por arma de fuego la operación más corrientemente seguida fué la esplenectomía cuya preponderancia se explica; por la existencia de dos agujeros cuyos bordes son irregulares de donde parten á menudo fisuras radiadas; por la necesidad de actuar pronto por la multiplicidad de las heridas. La mortalidad es de 46 por 100. La sutura da mejores resultados sobre todo en los casos de lesiones limitadas. El taponamiento no parece dar resultados muy satisfactorios.

En resumen la esplenectomía es el tratamiento de elección para las heridas por arma de fuego.

En las heridas por armas blancas los resultados son mucho mejores; la mortalidad es de un 17 por 100.

En las heridas con orificio de penetración abdominal esta indicada una laparotomía y después si se trata de un balazo por razón de los destrozos alrededor de los puntos de entrada y de salida, la esplenectomía es el procedimiento de elección; si por el contrario es una herida por arma blanca la sutura es la operación de elección.

Las heridas con orificio de penetración torácico no hacen muchas veces indispensable la laparotomía por la razón de que á menudo las lesiones quedan limitadas á la parte superior de el bazo. La vía traspleural es casi siempre suficiente.

Por tanto la cirugía del bazo actualmente es conservadora y no provoca la pérdida de la víscera más que en el caso de lesiones irremediabiles.—*Journal de Chirurgie.*—M. PELAYO.

## SOCIEDAD DE CIRUGIA

*Reunión de las Sociedades médicas Alsacianas en Strassburgo Madelung: Esplecnotomía por rotura subcutánea del bazo.*

Un joven marinero, de 21 años, estando de pié al borde de un canal, recibe una coz de un caballo en la parte superior izquierda del vientre. Cayó al agua, de donde salió con dificultad, se va á casa y se mete en la cama porque le molesta mucho el dolor en la región donde recibió la coz. El dolor va en aumento, la respiración se hace difícil. Diez y siete horas después del trauma, ingresa en la clínica. El aspecto no era el de un hombre que estuviese gravemente enfermo. En la pleura y en la cavidad del vientre no se podía demostrar derrame sanguíneo. Respiración superficial, acelerada; pulso, 120.

En la región superior izquierda del vientre, sensación dolorosa á la presión, resistencia muscular en el mismo sitio. En seguida se hizo una laparotomía en el lado lateral del músculo recto izquierdo. Se vacía una gran cantidad de sangre, de la cavidad peritoneal. Explorando el bazo con una mano introducida en el vientre, se le encuentra destrozado en una gran extensión. Se prolonga la incisión á lo largo del borde costal izquierdo y se extirpa el bazo. El golpe había destrozado el órgano por completo.

Curación de la herida, sin complicaciones. Al segundo día de la operación un pequeño enfisema de la región abdomino-torácica al rededor de la herida. (Herida del pulmón?) A los diez días subida de la temperatura, dolor y resistencia en la región ileocecal, que á los pocos días desaparecieron. (Apendicitis ligera?) El enfermo curó completamente sin más contratiempos. El análisis de la sangre hecho poco después dió un resultado normal.

Regling: Rotura subcutánea del bazo.

Joven herido por una coz de un caballo, en la región del bazo, sin herida externa. Vómitos, el músculo recto izquierdo está retraído, laparotomía.

Estado general, bueno. Gran hemorragia en la región izquierda del vientre, que tiene su origen en una rotura transversal que coge casi todo el bazo é interesa el hileus. Extirpación. Curación.—J. HERRERA.

*Osteosarcomas de origen costal*, por H. Girard. Sociedad de Cirugía de París. (Sesión del día 27 de julio).

Es la observación en un hombre de 45 años que en septiembre de 1908 sufrió un traumatismo con una grua en la parte derecha del torax, un poco por debajo y por fuera del homoplato, sin que el traumatismo tuviera resonancia ninguna en el aparato pleuro pulmonar. Pero desde el día 20 de noviembre se le presentan crisis dolorosas que duran de uno á cuatro días en el hemitorax izquierdo y el sitio que sufrió el traumatismo. Hubo después una calma en el mes de enero, y por fin en el mes de marzo se le podía apreciar una tumoración á tres traveses de dedo por debajo del homoplato oblongo alargado y paralelo á la dirección de las costillas; era duro, sin ad-



herencias con la piel y con apariencias de provenir del hueso. El 18 de abril ha aumentado mucho de volumen el tumor y además el enfermo ha enflaquecido considerablemente en dos meses. El tumor daba en la parte postero superior una dureza casi cartilaginosa, y en cambio hacia adelante y arriba da una sensación muy blanda y es asiento de un dolor sordo y constante que no deja dormir al enfermo; presentaba igualmente una adenopatía axilar é inguinal. Le fué practicado un análisis de la sangre y la orina.

Fué operado el día 5 de mayo: se resecó la costilla 10ª á un centímetro aproximadamente del cartílago, y al procurar arrastrar hacia afuera toda la masa neoplásica, la costilla se quiebra en el interior de los tejidos lardáceos en que está incluida. Se persiguió también la tumoración, en el interior del torax, logrando despegarla por completo de la pleura que apareció espesa, pero limpia, y quedando un hueco mayor que un puño.

El curso posterior de la intervención fué excelente, cuando el día 11 de junio y los siguientes empiezan á aparecer dolores vivos, tumoración sobre la herida operatoria, y el día 20 preséntanse tumorcitos como nueces la mayoría, y uno como una mandarina. Después el crecimiento del tumor se hace de una manera violenta y rápida, y ya en julio se presenta la fiebre, hemorragias, adenitis axilares y un crecimiento verdaderamente insolito de la tumoración, falleciendo el enfermo el 27 de julio.

El autor hace constar la circunstancia del traumatismo, la implantación intratorácica, etc., etc.

#### *Coxalgia frustrada simulando la coxa-vara de los adolescentes.*

M. Savariaud dice que ha leído con atención la Memoria de M. Ombreda y que á su juicio se trata de un caso de coxa-vara doble de los adolescentes, afección que es mucho más frecuente que la coxalgia doble. Cree que debe admitirse este diagnóstico porque la ausencia de raquitismo es una regla en la coxa-vara, tardía como en el genu-valgun del adolescente y que el raquitismo tardío es un raquitismo localizado, pudiendo coexistir con las apariencias de una salud perfecta.

Además en una radiografía del lado derecho se ve aún el cartílago de conjunción, lo que es raro en un individuo de 15 á 16 años, pareciendo natural creer en un raquitismo localizado tardío.

Se extraña que se niegue en este caso la coxa-vara y se admita la tuberculosis atenuada, alegando que si se juzga así por la anquilosis, ésta se observa bien claramente en la coxa-vara del tipo Kocher. Dice asimismo que no se ha probado que la artritis en este enfermo sea tuberculosa más que por la dermo-reacción positiva. Como datos de gran valor para demostrar el origen no tuberculoso de la afección, indica la anquilosis espontánea en una posición vecina de la extensión, siendo así que en las afecciones tuberculosas de esta clase cuesta gran trabajo, aún á pesar de los aparatos enyesados, evitar la flexión. Es extraño por otra parte que una coxalgia que ha producido un acortamiento del miembro de tres centímetros, no presente abscesos, ni á los rayos X presente ninguna luxación ni pérdida de substancia.

Termina haciendo notar que las dificultades que antes existían para diferenciar una coxa-vara de una coxalgia han disminuído hoy con un buen manejo de los rayos X.

*Flemones y fistulas pio-estercoráceas en el curso del cáncer del intestino grueso.*—M. Auvray, presenta una enferma de 64 años que entra en su servicio el 12 de abril de 1910. Nada interesante en sus antecedentes hereditarios. Ha reglado á los 16 años de una manera regular. Se casa á los 28 años y tres años después tiene un hijo con un buen parto; se levanta á los tres días.

Pasan 6 meses sin nada anormal, al cabo de los cuales sobreviene, al decir de la enferma, un absceso en la fosa iliaca izquierda, por lo que no consulta al médico. La abertura espontánea de esta colección da origen á una fístula situada al nivel de la espina iliaca antero-superior á 6 centímetros por delante. Sale continuamente una pequeña cantidad de pus y de sangre en pequeña cantidad pero de una manera continua. Esta fístula se cierra espontáneamente al cabo de tres meses. Fué imposible á Auvray encontrar la cicatriz cutánea consecutiva á esta fístula.

Sin embargo, hay dolores abdominales poco vivos, pero continuos, á nivel de la fosa iliaca izquierda y del hipogástrio.

La enferma ha estado siempre estreñida pero no ha tenido obstrucción intestinal.

En marzo del 907 se vió obligada á llamar á un médico que encontró una tumefacción en la fosa iliaca izquierda, tumefacción dolorosa. Estos fenómenos cedieron con una medicación antiflogística en septiembre del mismo año.

En marzo del 908, nueva crisis igual á la anterior y seguida de la desaparición de los dolores.

En marzo del 909 nueva crisis dolorosa pero con obstrucción intestinal: la enferma pasa tres días sin evacuar el recto ni expulsar gases; hay un ligero abombamiento del vientre. Esta oclusión, que fué pasajera, terminó con la formación de un flemón en la fosa iliaca izquierda. La piel roja se hace violácea. Fué incindido el abdomen que deja escapar gases sumamente fétidos.

Los días siguientes expulsión de un líquido cetrino del mismo olor que empapa completamente la cura.

El estado general de la enferma mejora poco á poco, pero localmente la herida de la incisión no cicatriza saliendo pus mezclado con materias fecales hasta el día en que la enferma se decide á ir á la consulta en abril de 1910. En este momento presenta la enferma dos fístulas situadas un poco por encima de la arcada crural al nivel de la fosa iliaca izquierda y distantes una de otra algunos centímetros. A través de ellas sale abundantemente un pus muy fétido y mezclado con materias fecales. A la palpación se nota en la fosa iliaca izquierda una masa de forma cilíndrica que parece muy voluminosa continuándose por arriba con el colon descendente y por abajo en la excavación pelviana donde se la nota muy bien por el tacto vaginal combi-

nado con la palpación abdominal. El tacto rectal no enseña nada pues no permite notar la región enferma. La mujer durante la estancia en el servicio de Auvray ningún trastorno digestivo; las deposiciones se hacen con normalidad; no tiene ni hemorragias intestinales ni fenómenos de obstrucción.

Propone á la enferma una laparotomía exploradora para darse cuenta exacta del sitio de la lesión y su naturaleza, con el fin de extirpar el tumor, si era posible y sino hacer una entero-anastomosis. Acepta la enferma.

El 26 de abril operación: laparotomía media.

El punto de partida de la fístula era una masa adherente á las paredes de la fosa iliaca izquierda y formada por la S iliaca. El intestino estaba duro, regular en su forma, ligeramente plegado en acordeón é intimamente aplicado sobre los planos sub-yacentes. Era imposible extraerle sin exponer gravemente la vida de la enferma. Practicó una colo-sigmoidostomía con el botón de Murphy, abocando el colon transverso á la parte superior del recto por debajo del tumor.

El fin era suprimir los accidentes de obstrucción intestinal que podrían producirse en el transcurso del tiempo y estableciendo el curso de las materias, obtener la oclusión de la fístula estercoral ó al menos disminuir la secreción.

Drenaje. Sutura y cierre en un plano con hilo de plata.

Los resultados fueron excelentes: se quita el drenaje al cuarto día y los hilos al décimo. Pero la fistula continúa siempre dando pus y materias fecales, estas en escasa cantidad. El botón fué expulsado espontáneamente al cabo de algunos días.

Propone entonces á la enferma una segunda intervención teniendo por fin limpiar el trayecto fistuloso que aún persiste. Después de esta operación sale la enferma el 10 de junio y el 21 de julio aún presenta la fístula que ya no deja escapar materias fecales ni gases. El estado general es bueno. En la fosa iliaca izquierda aún persiste la tumoración que parece disminuida. Siguen después las obstrucciones intestinales que se repiten con frecuencia.

Auvray duda en el diagnóstico: se inclina más á creer en un cáncer del intestino que en una sigmoiditis.—CAMISON.

*(Bulletins et Memoires de la Société de Chirurgie de Paris.)*

*Tuberculosis renal.* —Dr. Müller.—Sociedad médica de Stuttgart.—La infección suele ser de naturaleza hematógica unilateral y secundariamente infecta la vejiga: es por lo tanto una cistitis descendente. De aquí que el diagnóstico se debe hacer precozmente, para extirpar el riñón cuanto primero se pueda.

El diagnóstico precoz no es difícil si se tiene en cuenta que todo catarro vexical rebelde, es siempre sospechoso y nos debe inclinar no sólo al examen cistoscópico, sino al cateterismo de los ureteres para obtener separada la orina de cada uno de los riñones y hacer su análisis, se puede determinar, no sólo cual es el riñón enfermo, sino también el estado del sano para calcu-

lar si podrá soportar la extirpación de su compañero. -- En el primer caso, presentado por Müller, la capacidad de la vejiga era de 50 cm. lo cual no permitía alcanzar la desembocadura del ureter. Se aisló el riñón derecho que era el enfermo, se ligó el ureter con catgut y se lavó bien la vejiga, se obtuvo una orina clara, en bastante cantidad, con una proporción de urea suficiente, visto lo cual á las 48 horas se extirpó el riñón derecho.—En el segundo caso era también el riñón derecho, se hizo el cateterismo del ureter y una inyección de índigo carmín según Voelker. Mientras que el riñón derecho segregaba una orina débilmente teñida, el izquierdo daba un líquido azul obscuro, se extirpó el riñón con buen resultado.—J. HERRERA.

*Un caso de perforación del esófago en la traquea con penetración de alimentos en los bronquios*, por M. Gottwald Schwarz. Sociedad Imperio-Royale des Medicines de Vienne. Sesión del 22 de Abril.

M. Schwarz presenta un enfermo enviado á la clínica del Dr. Chiari por signos de estenosis del esófago con el objeto de someterle á un análisis detallado por los rayos X y la esofanoscopia.

El exámen radioscópico se practica mientras el enfermo tragaba lechadas de bismuto cada vez más espesas, observándose con estupor que el líquido penetraba en los bronquios sin provocar la menor disnea y sólo una ligera tos que se calmó bien pronto.

Las pruebas traídas demuestran la difusión del bismuto por todo el árbol bronquial hasta los más finos bronquiolos vecinos al diafragma y sólo los lóbulos superiores quedaban intactos. Desde tres semanas todo lo que toma (leche, café, etc.) penetra en los bronquios y la tolerancia de la mucosa brónquica es tal que no aqueja la menor molestia. El examen broncoscópico demuestra que el enfermo tiene un cáncer en el esófago que se ha perforado en la traquea cerca de la bifurcación de ésta.—M. PELAYO.

# AGUA DE HOZNAYO

ALCALINA, BICARBONATADA SÓDICA

Provincia de Santander

Recomendada por los médicos  
para régimen en enfermos de  
estómago, intestinos y artritis

*El uso de ella facilita la digestión y evita además todas las enfermedades que se adquieren por el consumo de aguas impuras*

DEPÓSITOS:

Farmacia del Dr. Hontañón.

Droguería de Pérez del Molino y C.<sup>ª</sup>

**SANTANDER**

# CELULOSA QUIRÚRGICA

## “STELLA,”

Sustituye con grandes ventajas al algodón, es más absorbente, se adapta con más facilidad á las regiones que se desean cubrir, no se altera lo más mínimo por la esterilización y resulta más económico.

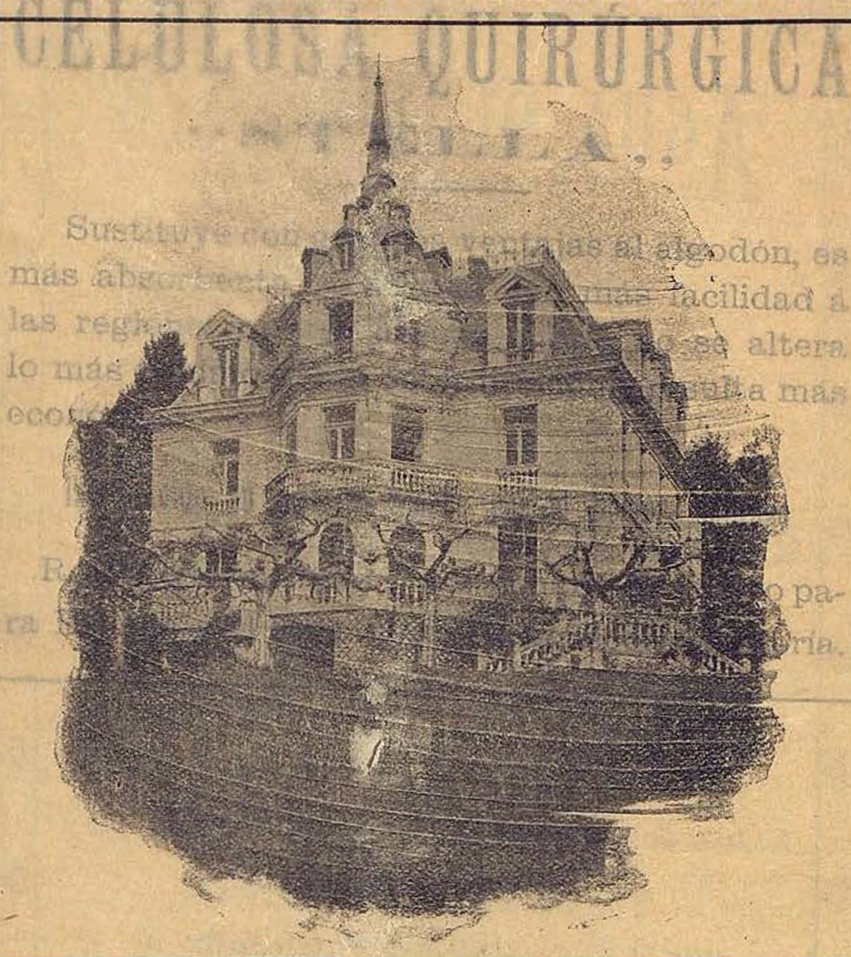
Introducido su uso en España por el Doctor Madrazo

R. Urgoiti (médico) concesionario exclusivo para España y el Extranjero (Guipúzcoa) Rentería.



# PEÑA-CASTILLO.-Santander

SANATORIO MÉDICO DEL DR. MORALES



Esta villa magnífica, hoy transformada en casa de curación, es una de las más bellas y suntuosas del Norte de España. Dispone de un parque de cinco hectáreas, cubierto de pinos, naranjos, cedros y palmeras.

Esta clínica es limitada, de 16 á 20 enfermos. Las habitaciones amplias, higiénicas y cómodas en general, son decoradas con lujo, porque no admitiendo enfermos infecciosos, nada se opone á que disfruten de las comodidades que el arte proporciona.

Dispone de instalaciones de hidroterapia, mecanoterapia y electricidad médica y rayos X.

La cocina se dirige por el Director y se ejecuta por un cocinero que ha hecho sus prácticas en Hoteles dietéticos de Suiza.

Cuenta con un laboratorio para las necesidades de clínica, y personal competente en el trabajo.

Enfermedades del estómago: Dispepsias, úlceras, dilatación, etc.

Intestino: Catarros intestinales, diarreas, intoxicación intestinal, etc.

Hígado: Congestiones, cirrosis y cálculos.

Circulación: Artero-esclerosis y consecuencias de las enfermedades del corazón.

Sistema nervioso: Neuralgias, neuritis y neurastenia.

Gota, obesidad, diabetes y clorosis.

Intoxicaciones crónicas.

Convalecencia de las enfermedades de la infancia y afecciones que necesitan el reposo y sobrealimentación.

**PÍDANSE MEMORIAS AL DIRECTOR**